arXiv:2601.00918v1 [cs.CV] 1 Jan 2026

基于拓扑特征提取、特征选择和集成学习的磁共振成像阿尔茨海默病四阶段分类

Faisal Ahmed[1*]

[1*]安柏瑞德航空航天大学数据科学与数学系，美国亚利桑那州普雷斯科特，3700 Willow Creek Rd，86301。

通讯作者。电子邮箱：ahmedf9@erau.edu；

摘要

利用脑磁共振成像准确、高效地对阿尔茨海默病（AD）的严重程度进行分类，仍是一项关键挑战，尤其是在数据有限且关注模型可解释性的情况下。本文提出了一种名为 TDA-Alz 的新型框架，结合拓扑数据分析（TDA）与集成学习，对阿尔茨海默病严重程度进行四阶段分类（非痴呆、中度痴呆、轻度和极轻度）。我们的方法不依赖深度卷积架构或大规模数据增强，而是提取能够捕捉脑部磁共振成像内在结构模式的拓扑描述符，随后通过特征选择保留最具判别力的拓扑特征。最后，采用集成学习策略对这些特征进行分类，从而实现稳健的多分类判别。

在 OASIS-1 MRI 数据集上进行的实验表明，所提出的方法准确率达到 98.19%，曲线下面积达到 99.75%，优于或媲美已在 OASIS 和源自 OASIS 的数据集上报告的最先进深度学习方法。值得注意的是，所提出的框架无需数据增强、预训练网络或大规模计算资源，与深度神经网络方法相比，计算效率更高、运行更快。此外，采用拓扑描述符提高了可解释性，因为提取的特征与脑部磁共振成像的底层结构特征直接相关，而非不透明的潜在表示。这些结果表明，对于基于 MRI 的阿尔茨海默病严重程度分类，TDA-Alz 可作为一种强大、轻量且可解释的深度学习模型替代方案，并有望应用于实际临床决策支持系统。

关键词：阿尔茨海默病、磁共振成像（MRI）、拓扑数据分析、集成学习、疾病严重程度分类

1 引言

阿尔茨海默病（AD）是一种进行性神经退行性疾病，也是全球痴呆的主要病因之一，其特征是认知能力逐渐衰退和脑结构逐渐退化。尽早且准确地识别阿尔茨海默病严重程度阶段，对于及时开展临床干预和疾病管理至关重要。磁共振成像（MRI）是一种广泛应用的无创神经影像学手段，可用于分析与阿尔茨海默病相关的脑形态及结构变化，尤其是皮层厚度、海马体积和脑室扩大等变化 [1, 2]。

尽管磁共振成像具有重要的临床价值，但利用脑部磁共振成像对阿尔茨海默病进行自动分类仍面临挑战。这些挑战源于疾病不同阶段结构变化的细微性和渐进性、个体间的高度差异，以及标注完善的医学影像数据集数量有限 [3]。传统机器学习方法通常依赖手工特征，可能无法捕捉复杂的结构关系；而深度学习方法通常需要大规模标注数据才能取得可靠的性能。

近年来，卷积神经网络（CNN）和深度学习模型在基于磁共振成像的阿尔茨海默病分类任务中展现出优异的性能 [4]。然而，这些模型主要关注基于局部强度的特征，在小规模或类别不平衡的数据集上训练时往往缺乏鲁棒性。此外，深度模型计算开销大、高度依赖数据增强策略，而且常因可解释性有限而受到批评，这限制了其在临床环境中的应用 [5]。

拓扑数据分析（TDA）已成为一种强大的数学框架，用于从复杂数据中提取全局且具有形状感知能力的特征 [6]。通过利用持久同调等概念，拓扑数据分析能够捕捉在噪声和微小扰动下仍保持稳定的内在结构模式 [7]。在医学成像领域，拓扑数据分析已展现出以稳健且可解释的方式刻画解剖结构和疾病相关模式的潜力 [8]。与深度学习方法不同，拓扑描述符能够概括脑结构的全局几何属性，且不需要大规模训练数据集。

受这些优势的启发，我们提出了**TDA-Alz**，这是一种快速且可解释的框架，用于**基于脑部磁共振成像的阿尔茨海默病四阶段严重程度分类** 。该方法利用持久同调从 MRI 图像中提取具有判别力的**拓扑描述符** ，随后通过**特征选择** 保留信息量最大的拓扑特征。然后，采用**集成学习** 策略对这些筛选出的特征进行分类，以提高鲁棒性和泛化能力。重要的是，该框架不依赖数据增强、预训练网络或计算密集型训练过程。

我们在**OASIS-1 MRI 数据集** 上评估了所提出的方法，采用四类别分类设置（非痴呆、中度痴呆、轻度和极轻度）。实验结果表明，**TDA-Alz** 的准确率达到**98.19%**，曲线下面积达到**99.75%**，性能优于或媲美已报道的、在 OASIS 及源自 OASIS 的数据集上评估的最先进深度学习方法。这些发现凸显了拓扑表示在阿尔茨海默病严重程度评估中的有效性，并表明**TDA-Alz** 提供了一种计算高效、数据高效且可解释的替代方案（见图1、6），可替代基于深度学习的 MRI 分类方法。**我们的贡献**

- 我们提出了**TDA-Alz**，这是一种新颖且完全由拓扑学驱动的框架，利用拓扑数据分析捕捉神经退行性变的内在结构模式，从脑部磁共振成像中进行阿尔茨海默病四阶段严重程度分类。

- 我们引入了一种有效的流程，将**拓扑描述符提取**、**特征选择**和**集成学习**相结合，在不依赖深度神经网络或预训练模型的情况下，实现鲁棒的多分类。

- 我们证明，所提出的方法在**OASIS-1 磁共振成像数据集上实现了**最先进的性能，准确率达到**98.19%**，曲线下面积达到**99.75%**，其性能优于或媲美近期基于深度学习的方法。

- 我们表明，**TDA-Alz具有计算高效且运行快速的特点**，无需数据增强、大规模训练或大量计算资源，因此适用于有限数据临床场景。

- 我们强调了**拓扑描述符的可解释性和鲁棒性**（见图1、6），因为它们能够对阿尔茨海默病分期中的脑结构变化提供具有意义且稳定的表示，从而增强临床信任和适用性。

2 相关工作

脑磁共振成像（MRI）的自动化分析在神经退行性疾病，尤其是阿尔茨海默病（AD）的计算机辅助诊断中发挥了核心作用。早期方法主要依赖手工特征、基于体素的形态测量（VBM）以及传统机器学习分类器。支持向量机（SVMs）和统计学习模型通过利用大脑结构变化，在区分阿尔茨海默病患者与健康对照组方面取得了初步成功 [9]。随后，研究将 VBM 与卷积神经网络（CNNs）相结合，以增强判别能力，尽管这些方法仍然容易受到预处理差异和数据集特定特征的影响 [10]。

深度学习的兴起显著推动了基于磁共振成像的阿尔茨海默病分类。卷积神经网络（CNN），包括二维和三维架构，因能够从 MRI 体数据中自动学习层次化特征表示而得到广泛应用 [11]。稠密卷积神经网络架构和多尺度学习策略进一步提升了分类准确率，能够捕捉局部信息和上下文信息 [12]。最近，研究人员提出了结合多个卷积神经网络模型的集成学习框架，以增强鲁棒性和泛化能力

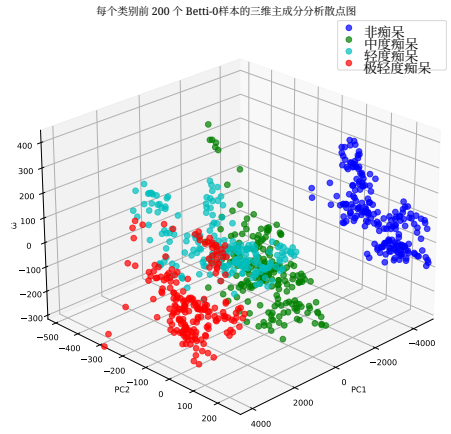

(a)贝蒂数0特征的三维主成分分析投影，显示阿尔茨海默病的四个类别之间存在明显区分。

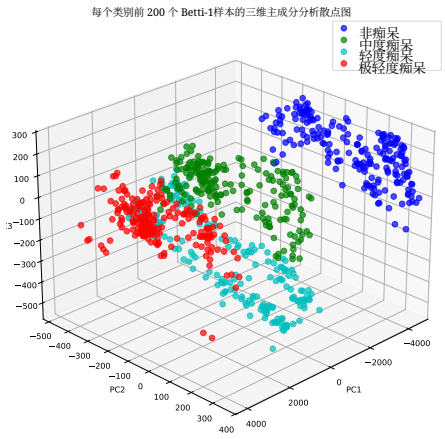

(b)Betti-1特征的三维主成分分析投影，展示了每个阿尔茨海默病类别的明显聚类。

图1： 使用前三个主成分对拓扑特征进行可视化分析。（a）贝蒂数0特征和（b）贝蒂数1特征呈现出清晰且 distinct 的聚类，分别对应四个阿尔茨海默病严重程度阶段，凸显了拓扑描述符的判别能力。

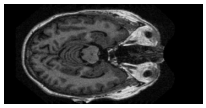

(a) 非痴呆磁共振成像样本。

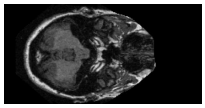

(b) 中度痴呆样本。MRI

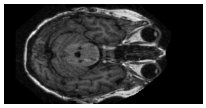

(c)轻度痴呆磁共振成像样本。

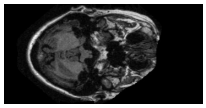

(d) Very mild 痴呆样本。MRI

图2： OASIS-1 数据集中具有代表性的脑部磁共振成像样本，展示了本研究采用的四种阿尔茨海默病类别。

性能 [13]。尽管这些基于深度学习的方法效果显著，但通常需要大量标注数据集、大规模数据增强以及大量计算资源，这限制了它们在小型或中等规模临床数据集中的适用性。

为了解决纯深度学习模型的局限性，研究人员探索了融合特征选择与结构先验的混合方法。TOADS 等拓扑保持解剖分割框架在脑组织分割过程中确保结构和空间一致性 [14]。最小冗余最大相关性（mRMR）等特征选择技术已应用于基于 MRI 的阿尔茨海默病分类，以降低维度、提高可解释性并增强分类性能 [15, 16]。虽然这些方法提高了特征稳健性，但它们往往依赖基于强度或特定区域的描述符，可能无法充分捕捉全局结构变化。

近年来，拓扑数据分析（TDA）作为一种强大的方法，因能够从医学影像数据中提取全局且具备形状感知能力的特征而受到关注。借助持久同调，TDA 能够捕捉在噪声和微小扰动下仍保持稳定的内在几何与拓扑特征 [6, 7]。越来越多的研究证实了 TDA 在医学图像分析中的有效性，应用领域包括脑部磁共振成像、组织病理学和体积成像；与传统特征提取方法相比，TDA 表现出更强的鲁棒性和可解释性 [8, 17–21]。这些研究凸显了基于拓扑的描述符在疾病表征方面的潜力，尤其是在数据有限的情况下。

与这些进展并行，视觉Transformer（ViTs）通过利用自注意力机制建模长程依赖，成为卷积神经网络（CNNs）的一种替代方案 [22, 23]。ViTs 在包括脑部磁共振成像分析在内的各种医学成像应用中展现出良好的效果 [24, 25]。然而，由于计算需求高且依赖大规模预训练，将其直接应用于灰度MRI数据颇具挑战。通道复制或从头开始训练等常见适配方法往往无法充分利用MRI特有的结构信息，导致在数据有限的情况下性能欠佳。以下研究进一步探讨了迁移学习和视觉Transformer在医学图像分析中的更多应用： [26–35]。

与深度学习和基于Transformer的方法不同，拓扑驱动的方法为基于MRI的阿尔茨海默病分类提供了一种计算高效且可解释的替代方案。受拓扑数据分析的鲁棒性和全局表征能力启发，我们的工作着重于结合拓扑描述符、特征选择和集成学习，在不依赖数据增强或大规模深度模型的情况下，实现准确的阿尔茨海默病四阶段严重程度分类。

3 方法论

4 方法

在本研究中，我们将持久同调 （PH）作为一种稳健的特征提取工具，用于分析MRI图像。持久同调是拓扑数据分析（TDA）中的一种关键方法，使我们能够系统地捕捉并量化数据中的结构模式随尺度参数 [36, 37] 变化的过程。提取出的拓扑特征及其在过滤过程中的持久性，为了解与阿尔茨海默病（AD）相关的脑部结构和形态提供了丰富信息。

对于MRI图像，我们采用立方持久性 ，直接从二维灰度切片构建过滤。关于持久同调及其在各种数据类型（点云、网络、图像）中的应用的详细介绍，请参阅 [38, 39]。

4.1 用于磁共振成像的持久同调：立方持久性

图像分析的持久同调流程包含三个主要步骤：滤过、持久图计算和向量化。

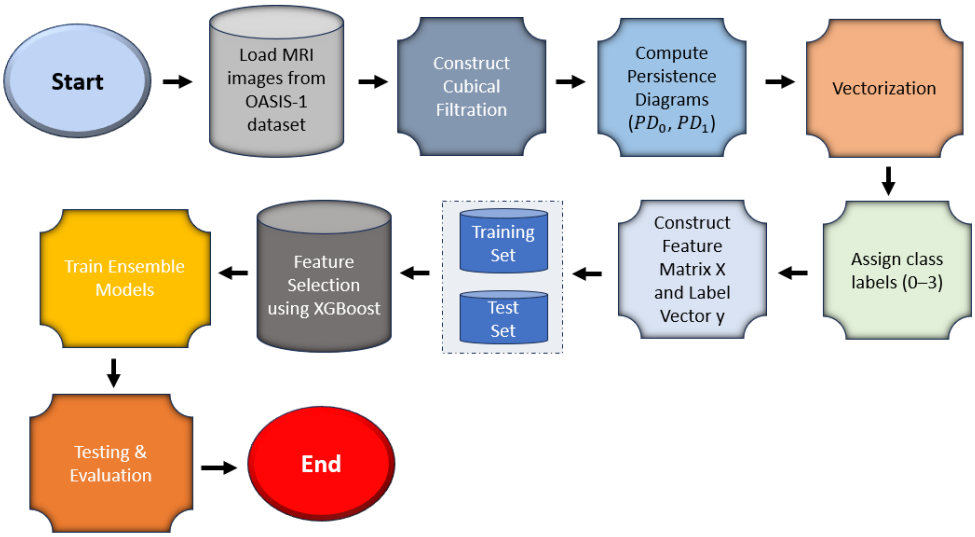

图 3： **TDA-Alz 预处理与分类流程。** 本研究所采用完整工作流程的示意图。该流程从加载 OASIS-1 数据集中的脑部 MRI 扫描开始，随后进行立方亚水平过滤，并计算维度为 PD_0 和 PD_1 的持久图。接着，使用贝蒂曲线将所得拓扑摘要向量化，形成具有判别力的特征表示。随后，为数据分配对应于阿尔茨海默病四个严重程度阶段的类别标签，并将数据拆分为训练集和测试集。然后，使用 XGBoost 进行特征选择，以识别信息量最大的拓扑描述符，最后使用所选特征训练集成分类器。工作流程最后进行测试和定量性能评估。

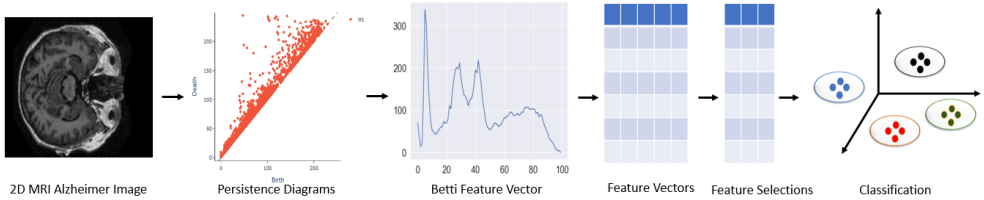

图 4： **所提出的 TDA-Alz 框架概述。** 该工作流程展示了基于 MRI 的阿尔茨海默病四分类端到端流程。首先，对二维脑部 MRI 图像进行立方亚水平过滤，以计算持久图，从而捕捉拓扑特征的诞生与消亡。随后，将这些持久图转换为固定长度的贝蒂特征向量，用以概括连通分量和环的演变过程。所得拓扑特征表示被整合为特征向量，经特征选择优化后，最终输入集成机器学习分类器，用于疾病严重程度分类。

4.1.1 构建过滤

滤过是从图像数据生成一系列嵌套立方复形的过程。对于二维灰度磁共振成像切片 $\mathcal{X} \in \mathbb{R}^{r\times s}$，我们将每个像素值 γ_{ij}作为层级，并使用亚水平集构造一系列二值图像（见图5）：

$$\mathcal{X}_1 \subset \mathcal{X}_2 \subset \cdots \subset \mathcal{X}_N, \quad \mathcal{X}_n = \{\Delta_{ij} \subset \mathcal{X} \mid \gamma_{ij} \leq t_n\}.$$

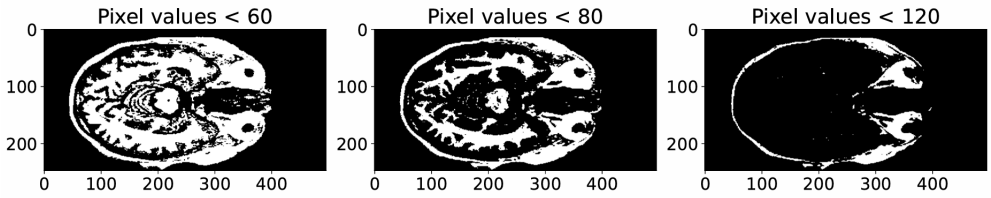

图5： **MRI图像的子水平过滤**。立方（子水平）过滤过程示意图：像素根据其灰度强度值逐步激活。二值图像 $\mathcal{X}_{60}$、 $\mathcal{X}_{80}$ 和 $\mathcal{X}_{120}$ 分别对应阈值 60、80 和 120，展示了随着强度层级升高，连通分量和拓扑结构逐步出现并演变的过程。

这里， $t_1 < t_2 < \cdots < t_N$是灰度范围内的阈值。我们使用 $N = 255$对应于完整灰度强度范围的阈值，因为这种设置能够保留相关的拓扑信息。在实践中，亚历山大对偶保证了在二维情况下，子水平过滤和超水平过滤能够提供互补信息，因此，分析 $k = 0$和 $k = 1$ 同调维数已足够 [40]。

4.1.2 持久图

对于每种过滤，我们计算持久图（PD），以概括拓扑特征的出生与死亡时间。具体而言，0维特征表示连通分量，1维特征表示环或孔洞。形式上，对于同调群 H_k:

$$\mathrm{PD}_k(\mathcal{X}) = \{(b_\sigma, d_\sigma) \mid \sigma \in H_k(\hat{\mathcal{X}}_i),\ b_\sigma \le i < d_\sigma\}.$$

此步骤捕捉组件和环如何在过滤序列 [41] 中出现并合并。

4.1.3 向量化：贝蒂曲线

通过贝蒂曲线将持久图转换为定长向量，贝蒂曲线统计每个阈值下处于活动状态的拓扑特征数量:

$$\vec{\beta}_k(\mathcal{X}) = [\beta_k(t_1), \beta_k(t_2), \ldots, \beta_k(t_N)].$$

为提高计算效率，我们将贝蒂数汇总为 100 个分箱，为 β_0 和 β_1 生成 100 维向量。这些向量将作为机器学习模型的特征集。

4.2 MRI类别的拓扑特征提取

我们将持久同调流程应用于对应四个阿尔茨海默病阶段的二维MRI灰度图像：非痴呆、中度痴呆、轻度痴呆和极轻度痴呆。我们使用

`Giotto-tda` 库 [42]，分别为每个类别独立提取了 Betti-0 和 Betti-1 向量。每个向量都保存为单独的 Excel 文件，以便进一步处理，并添加标签以标明类别。对于每张图像，我们将 Betti-0 和 Betti-1 向量重塑为 100 维特征向量，生成适用于下游机器学习模型的数据集。

4.3 机器学习分类

特征提取后，我们进行了特征选择，以去除冗余或信息量较低的描述符，从而提高模型效率和可解释性。我们将选出的 Betti-0 和贝蒂数1特征组合后，输入集成分类器，包括随机森林和 XGBoost。该框架使我们能够利用多条决策路径，实现对阿尔茨海默病四个阶段的稳健分类。我们使用交叉验证优化超参数，并计算准确率、曲线下面积、精确率、召回率和 F1分数等性能指标进行评估。

4.4 特征选择

为提高分类效率和可解释性，我们使用 XGBoost 分类器 [43] 进行了特征选择。在从 MRI 图像中提取 Betti-0 和 Betti-1 向量后，组合特征集可能包含冗余或信息量较低的描述符。特征选择有助于保留最具判别力的拓扑特征，用于阿尔茨海默病分类。

训练后的模型为每个输入描述符提供特征重要性分数。随后，我们应用 `SelectFromModel` 来选取重要性超过给定阈值的特征。通过按重要性降序遍历所有阈值，我们获得若干候选特征子集，并在测试集上评估其预测性能。对于每个选定的子集，我们重新训练 XGBoost 分类器，并计算准确率、宏平均曲线下面积、精确率、召回率、F1分数和混淆矩阵等标准指标（见图 7b）。此外，我们还在一对多设置下绘制每个类别的 ROC曲线，以直观展示所选特征的判别能力（见图7a）。迭代阈值方法使我们能够在特征数量与模型性能之间取得平衡，从而得到精简且信息量丰富的特征集。

4.5 超参数调优

XGBoost 和随机森林等集成分类器的性能会受到超参数选择的显著影响。在本研究中，我们仔细调节了关键超参数，以优化分类性能，同时防止过拟合。

对于 XGBoost 分类器，所选超参数如下：

- 估计器数量 `= 1000`：集成中的决策树数量，以确保模型具有足够的容量。
- 最大深度 `= 25`：每棵决策树的最大深度，从而能够为四分类问题构建复杂的决策边界。
- 学习率 `=_0.1`：用于防止过拟合并提高收敛稳定性的步长缩减。

- 按树列采样 _= 0.4，按层级列采样 = 0.4:_按树和层级对特征进行子采样，以增强模型泛化能力。
- 随机状态 = 0：确保结果的可复现性。

随机森林分类器也配置了大量决策树，并控制最大深度，以平衡偏差与方差；不过，主要的特征选择和优化是通过 XGBoost 完成的。

超参数值最初基于既往研究进行选择 [43]，随后使用训练集上的交叉验证进行微调。所选设置在准确率、曲线下面积和计算效率之间实现了稳定的权衡，使模型能够在不过拟合的情况下，稳健地对四个阿尔茨海默病严重程度阶段的MRI图像进行分类。此外，结合超参数调优对特征选择阈值进行迭代评估，使我们能够在保持较高预测性能的同时，识别出信息量最大的特征子集。

算法 1： TDA-Alz：基于磁共振成像的阿尔茨海默病四类别分类——利用拓扑特征和集成学习

输入： MRI数据集 $\mathcal{D} = \{(\mathbf{I}_i, y_i)\}_{i=1}^{N}$，同调维数 $k \in \{0, 1\}$，分箱数量 $B = 100$、训练-测试集划分比例、集成分类器（XGBoost、随机森林）

输出： 优化后的集成分类器和评估指标

步骤 1：基于持久同调的拓扑特征提取

对于 $i \leftarrow 1$ **到** N，**执行**

将 MRI图像 $\mathbf{I}_i$ 转换为灰度图 $\mathbf{I}_i \in \mathbb{R}^{H \times W}$

构建立方过滤 $\{\mathbf{X}_n\}_{n=1}^{g}$ 其中 $\mathbf{X}_n = \{\Delta_{ij} \subset \mathbf{I}_i \mid \gamma_{ij} \leq t_n\}$

对于同调维度 $k \in \{0, 1\}$ **执行**

计算持久图

$$\mathrm{PD}_k(\mathbf{I}_i) = \{(b_\sigma, d_\sigma) \mid \sigma \in H_k(\mathbf{X}_n) \ \ b_\sigma \leq n < d_\sigma\}$$

计算贝蒂曲线向量

$$\vec{\beta}_k(\mathbf{I}_i) = [\beta_k(t_1), \beta_k(t_2), \ldots, \beta_k(t_B)]$$

拼接 Betti-0 和贝蒂-1向量 $\mathbf{x}_i = [\vec{\beta}_0(\mathbf{I}_i), \vec{\beta}_1(\mathbf{I}_i)] \in \mathbb{R}^{2B}$

分配类别标签 $y_i \in \{0, 1, 2, 3\}$

构建特征矩阵 $\mathbf{X} = [\mathbf{x}_1, \ldots, \mathbf{x}_N]$构建标签向量 $\mathbf{y} = [y_1, \ldots, y_N]$

步骤 2：训练-测试集划分

将 $(\mathbf{X}, \mathbf{y})$ 拆分为 $(\mathbf{X}_{train}, \mathbf{y}_{train})$ 和 $(\mathbf{X}_{test}, \mathbf{y}_{test})$

步骤 3：使用 XGBoost 进行特征选择

在 $(\mathbf{X}_{train}, \mathbf{y}_{train})$ 上训练 XGBoost

计算特征重要性分数 $\mathbf{f} = [f_1, f_2, \ldots, f_{2B}]$

对于每个阈值 τ 按 $\mathbf{f}$ **的降序执行**

选择特征子集 $\mathbf{X}^{(\tau)} = \{\mathbf{x}_j \mid f_j \geq \tau\}$

使用 $\mathbf{X}_{train}^{(\tau)}$重新训练 XGBoost

在$\mathbf{X}_{test}^{(\tau)}$上评估性能

选择最优阈值 τ^*

定义最终特征矩阵 $\mathbf{X}^* = \mathbf{X}^{(\tau^*)}$

步骤 4：集成模型训练

在$\mathbf{X}^*$上训练最终的XGBoost分类器 $_{train}$

在$\mathbf{X}^*$上训练随机森林分类器 $_{train}$

步骤 5：模型评估

在$\mathbf{X}_{test}^*$上生成预测

计算准确率、精确率、召回率和F1分数

计算宏平均ROC-AUC（一对多）

生成混淆矩阵和分类别ROC曲线

返回优化后的集成分类器和性能指标

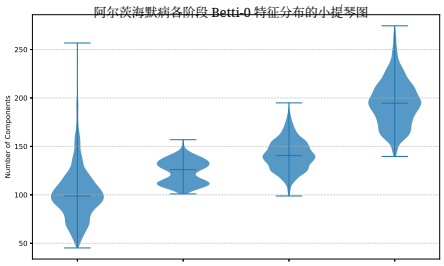

(a)四个阿尔茨海默病阶段的 Betti-0（连通分量）特征小提琴图，显示出清晰分离且因类别而异的分布模式。

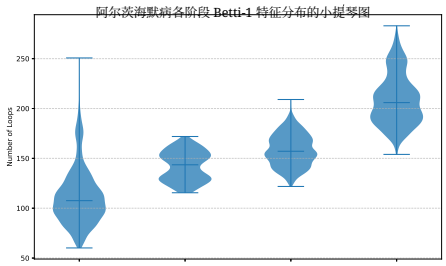

(b)Betti-1（拓扑环）特征的小提琴图，显示出各阿尔茨海默病类别独特且结构清晰的分布。

图 6: 基于持久同调得到的拓扑特征分布的可解释性可视化。小提琴图展示了所有磁共振成像样本中聚合后的 Betti-0 和 Betti-1 特征按类别划分的分布。四个阿尔茨海默病严重程度阶段呈现出明显且互不重叠的模式，表明脑结构中的拓扑变化具有渐进性和判别性。这些清晰的分离现象突显了所提出的基于拓扑数据分析的描述符具有很强的可解释性和类别判别能力。

5 实验

5.1 数据集

OASIS-1 数据集 [44]

OASIS-1 数据集是一个广泛使用的横断面结构磁共振成像数据集，包含来自416名18至96岁成年受试者的T1加权脑部扫描。每位参与者在同一次扫描过程中接受三或四次独立的T1加权磁共振成像扫描，从而能够进行高信噪比平均处理和稳健的形态计量分析。在416名受试者中，100名60岁以上者经临床诊断为极轻度至中度阿尔茨海默病（AD），其余316名受试者则作为非痴呆对照组。由于每名受试者提供3–4次扫描，因此约对应300–400张AD图像和950–1300张对照图像，构成两个扫描质量均衡、但诊断标签不同的类别。该数据集还包括一个由20名非痴呆受试者组成的可靠性子集，他们在约90天内接受了复扫，可用于评估重测再现性。除原始T1加权图像外，OASIS-1还提供运动校正平均图像、图谱配准体积、增益场校正图像和脑掩膜版本，以及区分灰质、白质和脑脊液的分割结果。每名受试者均附有丰富的元数据，包括人口统计学变量（年龄、性别、惯用手）、临床痴呆评定量表，以及估计总颅内容积、标准化全脑体积和图谱缩放因子等体积测量指标。凭借精心整理的数据结构、一致的采集方案，以及同时包含健康受试者和阿尔茨海默病患者的特点，OASIS-1 已成为应用最广泛的数据集之一，常用于衰老、神经退行性变、脑结构分析和算法验证研究。

表1：使用拓扑特征向量（Betti-0、Betti-1 及其组合）对随机森林和 XGBoost 分类器的性能进行比较 *without feature selection*。结果以 OASIS-1 MRI 数据集上四分类阿尔茨海默病分类的宏平均指标报告。

分类器	特征向量	特征数量	Acc	Prec	召回率	AUC	F1分数
随机森林	Betti-0	100	90.03	92.43	76.46	98.48	79.75
	Betti-1	100	93.16	94.68	82.82	99.39	86.42
	Betti-0 + Betti-1	200	95.07	96.16	84.05	99.67	87.65
XGBoost	Betti-0	100	93.89	94.81	85.25	98.48	88.57
	Betti-1	100	95.06	95.77	88.25	99.60	91.16
	Betti-0 + Betti-1	200	**97.99**	**98.42**	**92.80**	**99.75**	**95.19**

在我们的实验中，我们将 OASIS-1 磁共振成像数据划分为四种诊断类别：非痴呆、极轻度痴呆、轻度痴呆和中度痴呆。为确保训练过程均衡且稳健，我们根据现有扫描数据构建了各类别的专属子集。用于模型开发的最终数据集包含 5000 个非痴呆样本、5000 个极轻度痴呆样本、5002 个轻度痴呆样本和 488 个中度痴呆样本。这种类别分布既反映了 OASIS-1 队列中受试者的自然可用情况，也体现了为有效分类而保留诊断多样性的必要性。中度痴呆病例数量明显较少，这与原始数据集的临床人口统计特征相符；而数量较多的非痴呆和早期痴呆子集则使模型能够捕捉与阿尔茨海默病进展相关的细微结构变化。

5.2 实验设置

训练–测试集划分：按照 OASIS 阿尔茨海默病分类文献中的常见做法，将数据集按 90:10 的比例划分为训练子集和测试子集。

不进行数据增强：与依赖大量数据增强策略来缓解训练数据有限或不平衡问题的传统基于卷积神经网络和深度学习的方法相比， [45],所提出的**TDA-Alz** 框架不需要任何形式的数据增强。提取的拓扑描述符天然不受旋转和翻转等几何变换以及轻微强度变化的影响，因此模型能够抵御磁共振成像扫描中的噪声和小幅扰动。这样便无需进行数据增强，大幅降低了计算开销，提高了训练效率，同时保持了较强的泛化性能。

运行效率与平台： 所有实验均在一台标准个人笔记本电脑上进行，设备配备 Intel® CoreTM i7-8565U CPU（1.80 GHz）和 16 GB 随机存取存储器，未使用图形处理器或高性能计算资源。由于提取的拓扑特征紧凑且具有较强的判别能力，所提出的 **TDA-Alz** 框架在特征提取后，仅需数秒即可完成训练和推理。这凸显了该方法的计算效率，以及其在资源受限的临床环境中的实际部署能力。该方法使用 Python 实现，源代码将公开发布。

表 2： 特征选择对使用拓扑特征向量进行四类别阿尔茨海默病分类时 XGBoost 性能的影响，基于 OASIS-1 MRI 数据集。结果比较了不同基于贝蒂数的特征表示在进行和未进行特征选择时的准确率和曲线下面积。

特征向量	未进行特征选择			进行特征选择		
	特征数	准确率 (%)	曲线下面积（%）	特征数	准确率（%）	曲线下面积（%）
Betti-0	100	93.89	98.48	87	94.10	98.48
Betti-1	100	95.06	99.60	57	96.60	99.81
Betti-0 + Betti-1	200	97.99	99.75	172	**98.19**	**99.75**

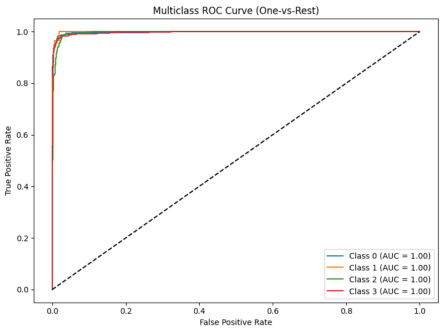

(a)各类别的一对其余 ROC曲线及对应的AUC分数。

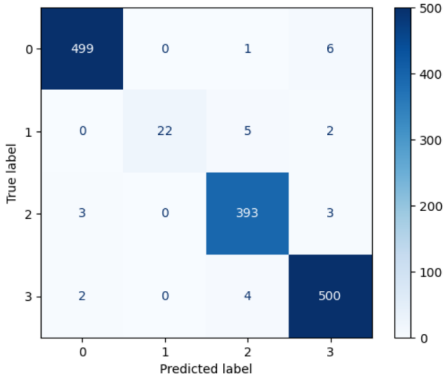

(b)显示各类别预测情况的性能表现 for 四分类阿尔茨海默病分类。

图 7： 在 OASIS-1 数据集上对 **TDA-Alz** 的评估。(a) 一对多 ROC曲线展示了四种阿尔茨海默病类别的区分性能。(b) 混淆矩阵展示了各类别中正确分类和错误分类的实例。

6 结果

本节介绍所提出的**TDA-Alz** 框架在 OASIS-1 MRI 数据集上的四分类阿尔茨海默病分类性能，并将其与在 OASIS 或源自 OASIS 的数据集上报告的若干最先进方法进行比较。表3 总结了准确率（Acc）和受试者工作特征曲线下面积（AUC）方面的比较结果。

我们的方法达到了**98.19%的准确率**和**99.75%的曲线下面积**，优于此前报告的多数基于卷积神经网络的方法和集成方法。例如，深度多尺度CNN [46] 的准确率和曲线下面积分别为98.00%和99.33%；而采用AlexNet [47] 和四路孪生卷积神经网络 [48] 进行迁移学习，准确率分别较低，仅为92.85%和93.85%。深度神经网络的集成方法 [49]表现也较差，准确率为93.18%。值得注意的是，

基于卷积神经网络的方法通常依赖数据增强、预训练网络或多尺度处理来提升性能，而TDA-Alz无需任何数据增强或繁重的预处理，便取得了更优的结果。

TDA-Alz所取得的高准确率和曲线下面积可归因于稳健的拓扑特征表示与集成学习的结合，这种结合能够有效捕捉四个阿尔茨海默病严重程度阶段脑部磁共振成像中的内在结构模式。与主要关注局部强度模式的深度学习方法相比，我们的方法利用持久同调提取全局结构信息，从而提升了判别能力、稳定性和可解释性。总体而言，这些结果表明，所提出的TDA-Alz框架不仅具有很高的准确率，而且计算高效、数据高效，因此适用于缺乏大型标注数据集的实际临床场景。

表3：OASIS或源自OASIS的MRI数据集上已发表的四分类阿尔茨海默病分类准确率结果。

OASIS / 源自OASIS的MRI数据集：四分类结果

方法	类别数	数据集	训练集:测试集	准确率	AUC
卷积神经网络（DA +增强）[50]	4	OASIS（Kaggle 磁共振成像）	70:30	99.68	–
使用 AlexNet 进行迁移学习 [47]	4	OASIS 磁共振成像	80:20	92.85	–
深度神经网络集成 [49]	4	OASIS 磁共振成像	90:10	93.18	–
四路孪生卷积神经网络 [48]	4	OASIS-3 磁共振成像	80:20	93.85	95.10
深度多尺度CNN [46]	4	OASIS（磁共振成像）	90:10	98.00	99.33
TDA-Alz（我们的方法）	4	OASIS-1	90:10	**98.19**	**99.75**

7 讨论

第6 节所呈现的结果表明，所提出的**TDA-Alz**框架在 OASIS-1 MRI 数据集上的阿尔茨海默病四分类任务中达到了最先进的性能。通过结合拓扑描述符、特征选择和集成学习，我们的方法能够捕捉脑部磁共振成像中的局部与全局结构模式，从而具备较强的判别能力、鲁棒性和可解释性。

与传统的基于卷积神经网络的方法和集成深度学习方法相比，TDA-Alz 具有多项优势。首先，拓扑特征表示能够对脑部结构变化进行全局概括，这对于检测早期阿尔茨海默病中可能被基于强度或图像块的卷积神经网络特征忽略的细微变化尤为重要。其次，特征选择步骤在保留信息量最大的描述符的同时，有效降低了维度，从而提高了计算效率和泛化性能。第三，我们的框架无需数据增强、预训练模型或大量超参数调优，而这些通常是深度学习方法所必需的，因此 TDA-Alz 适用于临床研究中常见的中等规模数据集。

与先前方法的比较分析表明，TDA-Alz 不仅实现了更高的准确率（98.19%）和曲线下面积（99.75%），还提供了稳定且可解释的特征，有助于临床理解疾病进展。Betti-0 和贝蒂数1特征相结合，表现始终优于单独的拓扑表示，这表明，同时捕捉脑形态中的连通分量和环结构对于准确的阿尔茨海默病分期至关重要。

尽管具有这些优势，本研究仍存在一些局限，也为未来研究提供了方向。虽然本研究证明了 TDA-Alz 在 OASIS-1 数据集上的有效性，但仍需在规模更大、来自多个中心的数据集上进一步评估，以考察其泛化能力。此外，将 TDA 与 PET 或功能性磁共振成像等互补成像方式相结合，或可进一步提升分类性能，并更全面地呈现疾病病理。最后，为提取的拓扑特征开发可视化工具，有望提高其可解释性，并促进其在临床决策支持系统中的应用。总之，所提出的 TDA-Alz框架为基于磁共振成像的阿尔茨海默病严重程度分类提供了一种计算高效、可解释且准确率很高的替代方案，可替代深度学习模型，并在真实临床应用中展现出巨大潜力。

8 结论

在本研究中，我们提出了**TDA-Alz**，这是一种新颖的框架，利用拓扑数据分析、特征选择和集成学习，根据磁共振成像扫描对阿尔茨海默病严重程度进行四分类。通过提取稳健且可解释的拓扑描述符，该方法能够有效捕捉阿尔茨海默病不同阶段的脑结构改变，而无需进行数据增强或使用大规模深度学习模型。在 OASIS-1 数据集上的实验结果表明，TDA-Alz 的准确率达到**98.19%** ，曲线下面积达到**99.75%**，优于或媲美基于卷积神经网络的先进方法及集成方法。Betti-0 和贝蒂数1特征相结合，始终取得最佳性能，凸显了在脑形态分析中同时捕捉连通分量和环结构对于准确进行阿尔茨海默病分期的重要性。

所提出的框架具有多项实际优势：计算效率高、在数据有限时具有鲁棒性，且特征具有可解释性，因此非常适用于临床应用和决策支持系统。未来的工作将侧重于在更大规模的多中心数据集上验证 TDA-Alz，整合 PET 或 fMRI 等互补成像模态，并开发可视化工具，以进一步提升其在临床应用中的可解释性。最后，TDA-Alz 为基于 MRI 的阿尔茨海默病严重程度分类提供了一种轻量、准确且可解释的替代方案，可取代传统深度学习模型，并在临床神经影像工作流程的实际部署中展现出巨大潜力。

参考文献

[1] Jack, C.R., Bernstein, M.A., Fox, N.C., 等：阿尔茨海默病神经影像学倡议（ADNI）：MRI方法。《磁共振成像杂志》**27**(4), 685–691 (2008)[2] Mosconi, L.：使用MRI和氟代脱氧葡萄糖正电子发射断层扫描早期检测阿尔茨海默病。《阿尔茨海默病杂志》**8**(3), 237–252 (2005)[3]Liu, S., Li, Y., 等：阿尔茨海默病中的深度学习：诊断和预后应用。《生物学与医学中的计算机》**136**, 104709 (2021)[4] Zhang, X., Shen, D.：使用MRI和正电子发射断层扫描进行阿尔茨海默病诊断的多模态深度学习。《IEEE医学影像汇刊》**40**(5), 1445–1456 (2021)[5] Hernandez, M., 等：用于阿尔茨海默病诊断的集成深度学习。《生物医学中的计算机方法与程序》**175**, 33–42 (2019)[6] Carlsson, G.：拓扑学与数据。《美国数学会通报》**46**(2), 255–308 (2009)[7] Edelsbrunner, H., Harer, J.,等：持久同调综述。《当代数学》**453**(26), 257–282 (2008)[8] Ahmed,F.,Nuwagira, B., Torlak, F., Coskunuzer, B.：Topo-CXR：利用拓扑机器学习筛查胸部X射线中的结核病和肺炎。载于：IEEE/CVF国际计算机视觉会议论文集，第2326–2336页（2023）[9] Kl¨oppel, S., 等：阿尔茨海默病磁共振扫描的自动分类。《衰老神经生物学》（2008）[10] Zhang, e.a.：基于脑灰质变化，利用基于体素的形态测量和深度学习模型诊断早期阿尔茨海默病。《大脑皮层》（2022）[11] Ebrahimi, A., Luo, S., 疾病神经影像学倡议, f.t.A.：用于检测MRI图像中阿尔茨海默病的卷积神经网络。《医学影像杂志》**8**(2), 024503–024503 (2021)[12] Wang, Q., Li, Y., Zheng, C., Xu, R.：DenseCNN：一种基于海马磁共振数据、用于阿尔茨海默病分类的密集连接卷积神经网络模型。载于：AMIA年度研讨会论文集，第2020卷，第1277页（2021）[13] Fathi, S., Ahmadi, A., Dehnad, A., Almasi-Dooghaee, M., Sadegh, M., Initiative, A.D.N.：一种利用MRI图像早期诊断阿尔茨海默病的基于深度学习的集成方法。《神经信息学》**22**(1), 89–105 (2024)

[14] Bazin, P.-L., Pham, D.L.：保持拓扑的磁共振脑图像组织分类。《IEEE医学影像汇刊》**26**(4), 487–496 (2007)[15] Alshamlan, H., Omar, S., Aljurayyad, R., Alabduljabbar, R.：利用机器学习识别用于阿尔茨海默病生物标志物基因检测的有效特征选择方法。Diagnostics **13**(10), 1771 (2023)[16] Alshamlan, H., Alwassel, A., Banafa, A., Alsaleem, L.：采用不同的机器学习方法和特征选择技术改进阿尔茨海默病预测。Diagnostics **14**(19), 2237 (2024)[17] Ahmed, F., Bhuiyan, M.A.N., Coskunuzer, B.：Topo-CNN：利用拓扑深度学习进行视网膜图像分析。Journal of Imaging Informatics in Medicine, 1–17 (2025)[18] Ahmed, F.：医学图像分析中的拓扑机器学习。博士论文，达拉斯德克萨斯大学 (2023)[19] Ahmed, F., Coskunuzer, B.：Tofi-ML：利用拓扑机器学习进行视网膜图像筛查。载于：医学图像理解与分析年会，第 281–297 页 (2023)。Springer[20] Ahmed, F.：3D-TDA：从三维磁共振成像中提取拓扑特征以进行阿尔茨海默病分类。SSRN 5882122 (2025)[21] Yadav, A., Ahmed, F., Daescu, O., Gedik, R., Coskunuzer, B.：利用拓扑签名检测组织病理学癌症。载于：2023 IEEE生物信息学与生物医学国际会议 (BIBM)，第 1610–1619 页 (2023)。IEEE[22] Dosovitskiy, A., Beyer, L.,等：一张图像抵得上16×16 个词：用于大规模图像识别的 Transformer。载于：国际学习表征会议 (ICLR) (2021)[23] Liu, Z., Lin, Y., 等：Swin Transformer：采用移位窗口的层次化视觉Transformer。载于：IEEE国际计算机视觉会议 (ICCV)，第 10012–10022 页 (2021)[24] Sankari, C., Jamuna, V., Kavitha, A.：用于基于磁共振成像的医学影像中脑肿瘤精准检测与分类的层次化多尺度视觉Transformer模型。Scientific Reports **15**(1), 38275 (2025)[25] Dhinagar, N.J., Thomopoulos, S.I., Laltoo, E., Thompson, P.M.：高效训练视觉Transformer以检测结构磁共振扫描图像中的阿尔茨海默病。载于：2023年第45届IEEE医学与生物工程学会国际年会 (EMBC)，第 1–6 页 (2023)。IEEE

[26] Ahmed, F.：基于色彩映射增强视觉Transformer的磁共振成像多类别（4 类）阿尔茨海默病分类。arXiv预印本 arXiv:2512.16964 (2025)[27]Ahmed, F.：HOG-CNN：将定向梯度直方图与卷积神经网络相结合，用于视网膜图像分类。arXiv预印本 arXiv:2507.22274 (2025)[28] Ahmed, F., Uddin, M.J.：OcuViT：一种基于视觉Transformer的自动化糖尿病视网膜病变和年龄相关性黄斑变性分类方法。Journal of Imaging Informatics in Medicine, 1–11 (2025)[29] Ahmed, F., Bhuiyan, M.A.N.：利用迁移学习和数据增强进行稳健的五类别及二分类糖尿病视网膜病变分类。arXiv预印本 arXiv:2507.17121 (2025)[30] Ahmed, F.：HistoViT：用于精准、可扩展组织病理学癌症诊断的视觉Transformer。arXiv预印本 arXiv:2508.11181 (2025)[31]Ahmed, F.：通过数据增强和迁移学习解决多类别糖尿病视网膜病变严重程度分级中的类别高度不平衡问题。arXiv预印本 arXiv:2507.17121 (2025)[32]Ahmed, F.：RepViT-CXR：一种用于胸部X射线结核病和肺炎分类的视觉Transformer通道复制策略。arXiv预印本 arXiv:2509.08234 (2025)[33]Ahmed, F.：PseudocolorViT-CXR：利用色彩映射增强视觉Transformer，从灰度胸部X射线图像中检测结核病和肺炎。SSRN 5547319 (2025)[34]Rawat, R., Ahmed, F.：通过基于ViT的预处理和迁移学习，高效分类乳腺癌和卵巢癌。arXiv预印本 arXiv:2509.18553 (2025)[35] Ahmed, F.：利用EfficientNet迁移学习精准分类白血病细胞。arXiv预印本 arXiv:2508.06535 (2025)[36] Wasserman, L.：拓扑数据分析。Annual Review of Statistics and Its Application **5**, 501–532 (2018)[37] Chazal, F., Michel, B.：拓扑数据分析导论：面向数据科学家的基础与实践要点。人工智能前沿 **4**(2021)[38] Dey, T.K., Wang, Y.：《数据分析的计算拓扑学》。剑桥大学出版社，??? (2022)

[39] Carlsson, G., Vejdemo-Johansson, M.：《应用拓扑数据分析》。剑桥大学出版社，???（2021）[40] Hatcher, A.：《代数拓扑》。剑桥大学出版社，???（2002）[41] Otter, N., Porter, M.A., Tillmann, U., Grindrod, P., Harrington, H.A.：持久同调计算路线图。EPJ Data Science 6，1–38（2017）[42] Tauzin, G., Lupo, U., Tunstall, L., P´érez, J.B., Caorsi, M., Medina-Mardones, A.M., Dassatti, A., Hess, K.：giotto-tda：用于机器学习和数据探索的拓扑数据分析工具包。机器学习研究杂志 22(39)，1–6（2021）[43] Chen, T.：XGBoost：一种可扩展的树提升系统。康奈尔大学（2016）[44] Marcus, D.S., Wang, T.H., Parker, J., Csernansky, J.G., Morris, J.C., Buckner, R.L.：开放获取成像研究系列（OASIS）：年轻、中年、非痴呆及痴呆老年人的横断面MRI数据。Journal of Cognitive Neuroscience 19(9), 1498–1507（2007）https://doi.org/10.1162/jocn.2007.19.9.1498[45] Goutam, B., Hashmi, M.F., Geem, Z.W., Bokde, N.D.：使用眼底图像进行视网膜疾病诊断的深度学习策略综述。IEEE Access（2022）[46] Femmam, M., Femmam, S., Fareh, M.E., Senni, O.A., Ferhani, A.：基于深度学习的阿尔茨海默病与痴呆分类和诊断：从基线MRI扫描中进行多尺度特征提取。Journal of Image and Graphics 12(4), 427–436（2024）[47] Maqsood, M., Nazir, F., Khan, U., Aadil, F., Jamal, H., Mehmood, I., Song, O.-y.：借助迁移学习，利用三维MRI扫描对阿尔茨海默病分期进行分类和检测。Sensors 19(11)，2645（2019）[48] Adil, M., 等：利用带三元组损失函数的深度孪生卷积神经网络对阿尔茨海默病进行四分类。Brain I nformatics 10，45（2023）https://doi.org/10.1186/s40708-023-00184-w[49] Islam, J., Zhang, Y.：利用深度卷积神经网络集成系统进行阿尔茨海默病诊断的脑部磁共振成像分析。Brain Informatics 5(2)，2（2018）[50] Dardouri, S.：一种基于MRI图像并使用深度卷积神经网络进行阿尔茨海默病早期检测的高效方法。人工智能前沿 8，1563016（2025）https://doi.org/10.3389/frai.2025.1563016