arXiv:2602.05884v1 [cs.CV] 5 Feb 2026

基于稀疏CT血管造影切片（模拟二维经胸超声心动图切面）的神经隐式三维心脏形状重建

Gino E. Jansen*[1, 2], Carolina Br´as[1,2], R. Nils Planken[3], Mark J. Schuuring[4], Berto J. Bouma[5], 和 Ivana I˘sgum[1,3,6]

[1]阿姆斯特丹大学医学中心生物医学工程与物理系，荷兰[2]阿姆斯特丹大学信息学研究所 qurAI团队，荷兰[3]梅奥诊所放射科，美国明尼苏达州罗切斯特[4]特文特大学生物医学信号与系统系，荷兰[5]阿姆斯特丹大学医学中心心脏科，荷兰[6]阿姆斯特丹大学医学中心放射与核医学科，荷兰

摘要

准确的心脏结构三维表示有助于对解剖结构和功能进行定量分析。在本研究中，我们提出一种方法，从CT血管造影（CTA）中稀疏平面的分割结果重建完整的三维心脏形状，以应用于二维经胸超声心动图（TTE）。该方法利用神经隐式函数，根据稀疏CTA平面重建心腔和左心室心肌的三维形状。为探究从二维TTE实现三维重建的可行性，我们选取模拟标准心尖二维TTE切面的平面。训练过程中，多层感知机从CTA中目标结构的三维分割结果学习形状先验。测试时，网络通过联合优化潜在编码和刚性变换（将观测平面映射至三维空间），根据模拟TTE的CTA平面分割结果重建三维心脏形状。对于每颗心脏，我们模拟四个逼真的心尖切面，并将重建的多类别体积与参考CTA体积进行比较。在留出的CTA分割结果测试集上，我们的方法在所有结构上的平均Dice系数达到0.86 ± 0.04。与临床标准辛普森双平面法则相比，我们的方法还显著降低了体积误差：左心室分别为4.88 ± 4.26 mL和8.14 ± 6.04 mL；左心房分别为6.40 ± 7.37 mL和37.76 ± 22.96 mL。这表明，我们的方法为在二维经胸超声心动图中实现更准确的三维心腔定量提供了一条可行途径。

1 引言

尽管已有三维经胸超声心动图（TTE），但由于其时空分辨率有限，二维采集仍是临床实践中的标准。重要的临床评估包括估测心腔大小和功能，这需要基于几何假设，从平面近似计算容积，例如采用辛普森双平面法则 [1, 2] 测量心尖二腔及四腔切面。然而，采用这类近似方法时，若探头与心尖未对准，可能导致系统性低估心腔容积 [3]。一种推断超声切面的三维位置并重建三维心脏解剖结构的方法，有望提高容积测量准确性。

多位作者研究了基于二维超声心动图的三维心脏形状重建，其中视角姿态——即采集平面的方向——估计至关重要[4, 5, 6]。这些方法采用了结合统计形状模型的深度学习姿态估计 [4]，、图神经网络 [5]，和神经隐式函数 [6]。Freitas 等人 [4] 首先创建了一个深度学习模型，利用涵盖四个心腔的合成三维心脏形状数据进行视图姿态估计，随后应用统计形状建模来寻找匹配的三维体积 [7]。Laumer 等人 [5] 提出了一个单一模型，通过针对图神经网络的测试时优化方案，同时确定视图姿态并重建左心室形状。他们的处理流程基于一种损失函数进行迭代更新，该损失函数衡量三维形状的二维渲染横截面与二维分割结果之间的相似性

*通信作者：g.e.jansen@amsterdamumc.nl

经胸超声心动图。Chen等人[6] 提出了一种基于神经隐式函数的测试时优化方案，以交替方式更新视图姿态以及单个左右心室模板的形状。尽管成功实现了心脏形状重建，这些测试时优化方案仍需更新模型的所有权重。因此，这些方法存在灾难性遗忘学习先验的风险[8]。此外，先前所有方法都使用合成形状数据集作为形状先验，而这些数据集可能无法准确体现真实患者心脏形状的变化。

在本研究中，我们使用从真实计算机断层扫描血管造影（CTA）采集中获取的高分辨率形状，并从模拟四个心尖TTE切面的稀疏CTA切片中重建完整的三维心脏解剖结构。我们以 Amiranashvili 等人 [9], 的既有工作为基础；他们提出了一种通用框架，通过从完整的三维形状中学习形状先验，实现从稀疏切片进行隐式形状重建。在本研究中，这些完整形状来自基于CTA的全心分割结果。该方法使用多层感知机（MLP）从密集分割的三维形状中学习；每个输入坐标都会与一个可学习的逐形状潜在编码拼接，使模型能够表示一组合理的形状。在测试阶段，网络通过仅优化潜在编码、同时固定网络权重，从稀疏横截面重建三维形状。我们扩展了该方法，使其能够在测试阶段联合优化潜在编码和刚性变换，将模拟的二维经胸超声心动图视图映射到三维空间，从而估计真实的视图位姿。为模拟徒手采集中对真实姿态的不精确认知，我们从代表心尖TTE切面的三维心脏形状中采样四个切片，并对这些姿态进行随机扰动。我们在留出的一组CTA分割结果上评估重建精度，将本方法重建的多类别体积与参考CTA体积，以及采用当前临床标准——辛普森双平面法则 [1, 2]得到的体积进行比较。

2 数据

我们使用了一个包含452名急性缺血性卒中患者的数据集（年龄中位数：72岁，四分位距：62–81岁，男性占59.3%）。这些患者接受了心脏计算机断层血管造影检查，以评估是否存在心源性栓塞（前瞻性心电门控，100 kVp，288 mAs，平面内分辨率0.29–0.52 mm，层厚0.6 mm，层间距0.4 mm） [10]。我们使用先前开发的深度学习模型，获得了舒张末期左心房（LA）、左心室（LV）、右心房（RA）、右心室（RV）和左心室心肌（LV-MYO）的分割结果 [11]。从整个队列中，根据对自动分割质量的定性评估选取了153名受试者。未对分割图进行额外的后处理或重新定向——所有体数据本身采用相同的解剖方向约定和切片尺寸（512 ×512）。

3 方法

我们的方法扩展了 Amiranashvili 等人提出的隐式形状重建框架 [9]，使其能够根据稀疏的二维多视图掩膜进行多类别心脏结构分割，并在测试时同时优化潜在表征和二维到三维平面映射。图1展示了所提出方法的概览。

3.1 使用神经隐式函数学习形状先验

我们采用基于自动解码器的神经隐式函数 [9]。训练一个多层感知机（MLP） f_θ ，将原始三维笛卡尔坐标$\mathbf{x} \in \mathbb{R}^3$ （单位：mm）和一个潜在向量$\mathbf{z} \in \mathbb{R}^{128}$ 映射为每个体素的类别占据率： $f_\theta(\mathbf{x},\mathbf{z}) = \mathbf{p} \in [0,1]^6$, 其中$\mathbf{p}$ 是涵盖六个类别的 softmax 概率向量（背景 $+ 5$ 结构）。网络架构由 8 个宽度为 128 的隐藏层组成，并采用了 [9]中所述的跳跃连接。为训练集中的每个受试者分配一个唯一的潜在编码，并与网络参数联合优化。网络通过类别交叉熵和多类别软 Dice 损失的组合进行训练：$\mathcal{L}_{\text{data}} = \mathcal{L}_{\text{CE}} + \mathcal{L}_{\text{Dice}}$ 此外，潜代码还需接受 L_2正则化： $\mathcal{L} = \mathcal{L}_{\text{data}} + \lambda\|\mathbf{z}\|_2^2$, 其中 $\lambda = 1 \times 10^{-4}$。我们使用 Adam 优化器，网络参数和潜代码的初始学习率为 1×10^{-4}。训练共进行 1,800 个周期，每个批次包含 8 个样本，每次迭代中从每个体积随机采样 64^3 个点。

3.2 从CTA分割结果中切取模拟二维经胸超声心动图的视图

为了模拟 用于测试的二维经胸超声心动图（TTE）视图，我们自动采样多
类别分割 模拟心尖二腔、三腔、四腔和五腔（A2C、心尖三腔切面、A4C、心尖五腔切面）平面的分割切片 nes

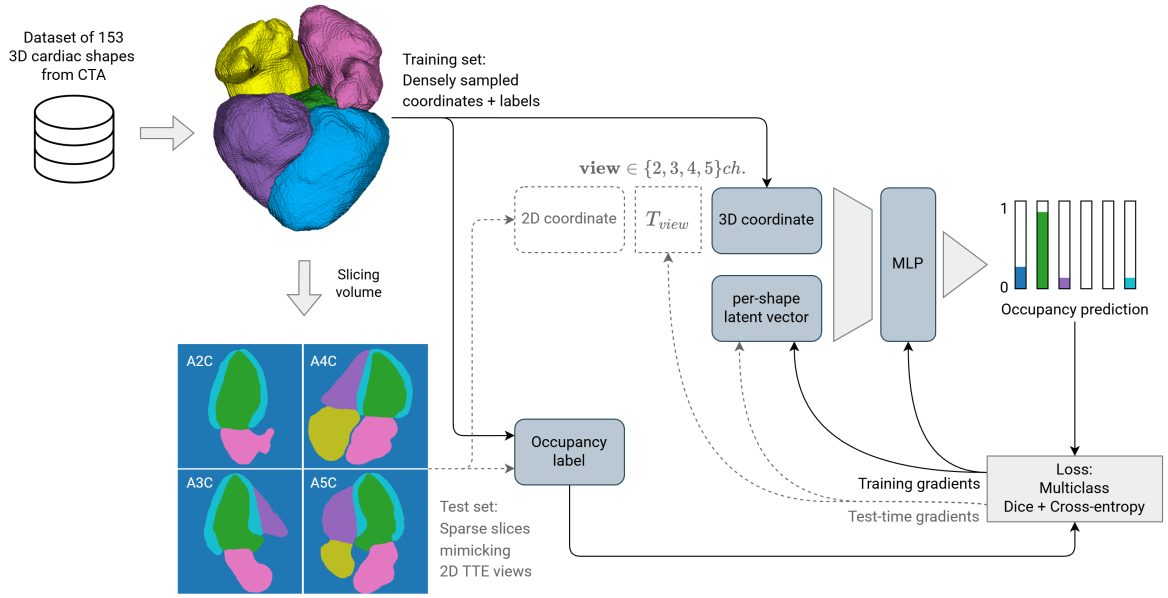

图1：方法概览。虚线元素表示仅在测试阶段执行的操作。训练：MLP 从密集的 CTA 点与每个形状的潜在编码拼接而成的输入中学习多类别占据率。测试：通过刚性变换 T_{view}， T_{view} 将二维掩码映射到三维空间，并在冻结 MLP 的同时优化潜在编码。

从三维CTA分割结果中获取。我们首先根据三维分割计算各心腔的质心（CoM），并将距离左心房质心最远的左心室体素位置确定为心尖。随后，将每个平面参数化为一个锚点 $\mathbf{a} \in \mathbb{R}^3$ 和两个平面内基向量 $\mathbf{e}_u, \mathbf{e}_v \in \mathbb{R}^3$。我们将$\mathbf{a}$ 设为心尖；将$\mathbf{e}_v$ 定义为从心尖指向左心室质心的（单位）长轴方向；并将从心尖指向右心房质心的向量投影到与$\mathbf{e}_v$正交的平面上，归一化为单位长度，从而得到（单位）短轴方向$\mathbf{e}_u$ 。利用这一规范基，我们定义由（$\mathbf{e}_u, \mathbf{e}_v$）张成的A4C平面。然后，分别将$\mathbf{e}_u$ 绕$\mathbf{e}_v$ 旋转 $45°$ 和 $90°$，生成A3C和A2C；将A4C向上方倾斜 $5°$ （绕$\mathbf{e}_u$旋转），生成A5C。对于A4C和A5C，我们还会在平面内旋转 $10°$ ，使完整心脏居中于视野中。要渲染二维图像，我们对像素网格 (i, j) 进行采样，其中每个像素的三维坐标定义为基向量的线性组合：

$$\mathbf{x}_{ij} = \mathbf{a} + \alpha_{ij}\mathbf{e}_u + \beta_{ij}\mathbf{e}_v, \tag{1}$$

其中（α_{ij}， β_{ij}）表示局部二维平面坐标。将三维分割中$\mathbf{x}_{ij}$处的最近邻标签赋予每个像素。我们提取 256×256 图像，其范围为 $1.5 \times |$一个 $-$ 质心$_{\text{LA}}|$向两个方向延伸；短轴范围关于零对称，而长轴网格范围从-0.1 到 0。9 倍范围（使心尖靠近图像顶部，见图1）。

3.3 形状潜变量与视图位姿的测试时优化

在推理阶段，我们扩展 Amiranashvili 等人 [9] 提出的测试时优化流程，联合优化两组参数：（i）潜在编码$\mathbf{z}$；（ii）应用于每个规范二维平面的刚性变换参数。对后一组参数进行优化，可增强方法对真实视图姿态初始估计不准确的鲁棒性。每个视图由一个轴角旋转向量$\boldsymbol{\alpha} \in \mathbb{R}^3$ 和一个平移$\mathbf{t} \in \mathbb{R}^3$参数化，二者均初始化为零。具体而言，将规范平面记为锚点$\mathbf{a}$和面内基向量$\mathbf{e}_u$、$\mathbf{e}_v$，我们按如下方式更新每个像素的三维坐标（i， j）（公式1）：

$$\mathbf{x}_{ij}(\boldsymbol{\alpha}, \mathbf{t}) = (\mathbf{a} + \mathbf{t}) + \alpha_{ij}, \mathbf{R}(\boldsymbol{\alpha})\mathbf{e}_u + \beta_{ij}, \mathbf{R}(\boldsymbol{\alpha})\mathbf{e}_v, \tag{2}$$

其中，旋转矩阵 $\mathbf{R}(\boldsymbol{\alpha}) \in SO(3)$ 根据轴角向量通过罗德里格斯公式获得。目标函数通过反向传播梯度，最小化网络预测结果与观测到的二维分割掩码之间的交叉熵和多类别 Dice 损失之和，梯度同时经过潜变量

表1：与参考CTA分割结果相比的重建性能（均值 ± 标准差），涵盖所有实验和心脏结构。每列中，最佳结果以粗体显示（即虚线以上实验中的最佳结果）。ASSD = 平均对称表面距离，MAE =心腔容积的平均绝对误差。

实验	左心室（血池）				左心房			
	Dice	ASSD（mm）	MAE（mL）	MAE（%）	Dice	平均对称表面距离（mm）	平均绝对误差（mL）	平均绝对误差（%）
潜变量 +姿态（扰动）	**0.90 ± 0.03**	**1.38 ± 0.55**	**4.88 ± 4.26**	**3.97 ± 2.57**	**0.87 ± 0.04**	**1.88 ± 0.76**	**6.40 ± 7.37**	**6.66 ± 7.78**
仅潜变量（扰动）	0.84 ± 0.06	2.42 ± 0.93	9.32 ± 8.80	7.41 ± 5.59	0.73 ± 0.11	4.18 ± 2.01	14.16 ± 12.38	15.02 ± 13.40
潜变量 +姿态(A2C+A4C)	0.89 ± 0.04	1.61 ± 0.62	4.90 ± 4.48	4.41 ± 3.85	0.83 ± 0.09	2.55 ± 1.46	13.41 ± 18.74	13.83 ± 20.47
辛普森 (A2C+A4C)	–	–	8.14 ± 6.04	7.81 ± 5.87	–	–	37.76 ± 22.96	38.92 ± 21.72
仅潜变量（理想姿态）	0.93 ± 0.02	0.89 ± 0.33	2.82 ± 3.32	2.23 ± 1.70	0.90 ± 0.03	1.37 ± 0.41	4.88 ± 3.46	5.42 ± 4.78

实验	右心室				右心房			
	Dice	平均对称表面距离（mm）	平均绝对误差（mL）	平均绝对误差（%）	Dice	平均对称表面距离（mm）	平均绝对误差（mL）	平均绝对误差（%）
潜变量 + 姿态（扰动）	**0.87 ± 0.04**	**1.95 ± 0.67**	**11.31 ± 13.25**	**7.18 ± 7.69**	**0.84 ± 0.05**	**2.39 ± 0.82**	10.59 ± 9.02	10.46 ± 8.89
仅潜变量（扰动）	0.81 ± 0.05	2.89 ± 0.76	15.00 ± 12.40	9.81 ± 7.35	0.75 ± 0.08	3.90 ± 1.38	**9.48 ± 8.05**	**9.76 ± 8.64**
潜变量 + 姿态(A2C+A4C)	0.82 ± 0.07	2.84 ± 1.24	27.14 ± 33.63	16.32 ± 17.34	0.79 ± 0.07	3.20 ± 1.13	13.92 ± 13.41	13.08 ± 11.67
仅潜变量（理想姿态）	0.90 ± 0.02	1.45 ± 0.35	6.58 ± 5.56	4.22 ± 3.34	0.87 ± 0.03	1.89 ± 0.56	7.18 ± 6.55	6.71 ± 5.64

实验	左心室（心肌）			
	Dice	平均对称表面距离（mm）	平均绝对误差（mL）	平均绝对误差（%）
潜变量 + 姿态（扰动）	**0.82 ± 0.06**	**1.35 ± 0.48**	6.91 ± 7.68	4.95 ± 4.21
仅潜变量（扰动）	0.71 ± 0.09	2.13 ± 0.64	7.02 ± 6.72	5.25 ± 4.59
潜变量 + 姿态（A2C+A4C）	0.79 ± 0.07	1.54 ± 0.51	**5.24 ± 4.82**	**3.87 ± 3.35**
仅潜变量（理想姿态）	0.88 ± 0.03	0.85 ± 0.26	3.04 ± 2.79	2.25 ± 1.86

向量和刚性变换参数。在推理过程中，我们对$\mathbf{z}$ 采用与训练时相同的 L_2-正则化。

优化分为两个阶段：前 100 步中，我们仅更新潜在向量，同时固定视图变换参数。随后，我们使用 Adam 和 1×10^{-2} 的学习率，对所有参数进行联合优化，总计 1,000 步。我们不对变换参数 $\boldsymbol{\alpha}$ 和$\mathbf{t}$施加额外的正则化。优化完成后，我们通过向网络查询与参考体积坐标网格相同的三维坐标网格，生成形状的稠密重建。对于每个体素，我们将多类别网络输出的 argmax 确定为占据值。

4 实验与结果

在153名患者的数据集中，我们使用其中100名患者的心脏形状训练所提出的方法，使用13名患者进行超参数调优，最后在由40名患者组成的测试集上评估我们的方法。我们开展了四项实验：(i) 采用扰动视图初始化并进行潜变量与姿态测试时优化的现实设置；(ii) 禁用位姿优化的消融研究；(iii) 使用真实（未扰动）姿态以建立上限的理想化设置；以及 (iv) 仅使用心尖二腔（A2C）和四腔（A4C）视图与辛普森双平面法进行比较。

4.1 形状潜变量 +视角姿态优化与扰动初始化

真实经胸超声心动图（TTE）采集的方向只能根据定义视图的显示解剖结构近似确定。因此，为模拟视图真实方向的不精确性，我们对用于自动切分心脏的标志点施加高斯扰动（$\sigma = 5.0$ 毫米）。这些标志点包括心尖和各心腔的质心（参见第3.2节）。对于每个视图，我们都会重新采样高斯噪声，并在采样相应

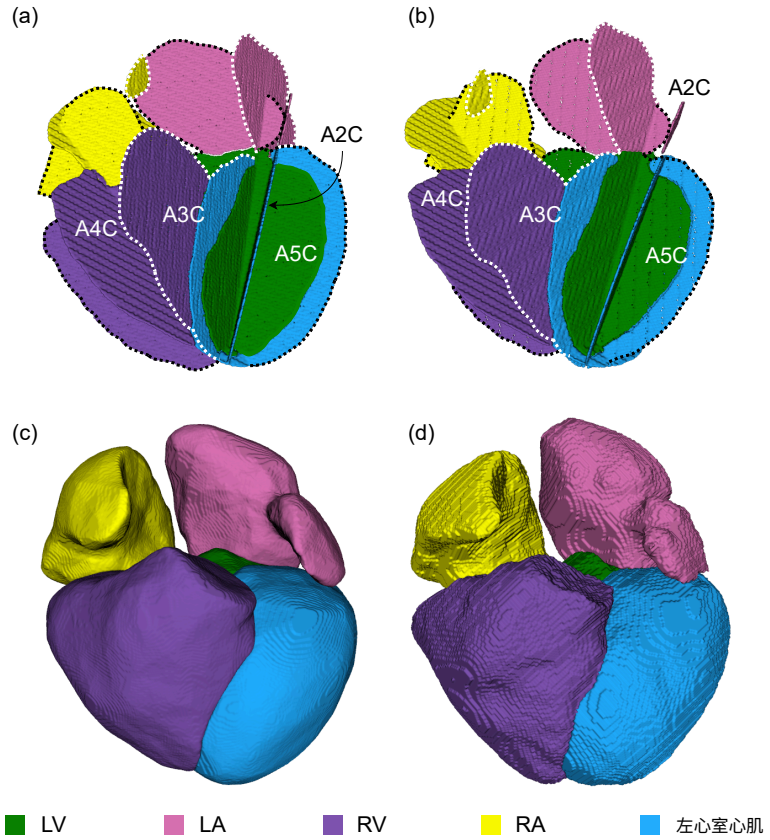

图2：测试结果示例。(a) TTE模拟切片的初始方向显示，心尖三腔切面（白色虚线）与心尖五腔切面（黑色虚线）中左心房的外缘未对齐。(b) 方向优化后的切片，显示左心房边界的对齐得到改善。(c) 我们基于(b)中所示稀疏切片进行的三维形状重建。(d) 参考CTA分割的三维渲染。LV = 左心室，LA = 左心房，RV =右心室，RA = 右心房，LV-MYO = 左心室心肌。

切片前将噪声施加到标志点上。随后，我们将采集到的（含噪）视图的位姿参数（$\mathbf{e}_u$、$\mathbf{e}_v$和 $\mathbf{a}$）替换为未扰动（理想）的位姿参数，以此模拟真实的初始化。我们利用所得坐标-标签对优化潜在编码和平面参数，从而联合重建心脏形状，并将视图与重建形状对齐。A4C视图仍锚定于其真实（但经过扰动的）方向，其平面参数保持固定。这样可以防止重建体积发生全局漂移，无需将重建结果与参考体积重新对齐，即可直接计算平均对称表面距离（ASSD）和Dice系数。优化后，我们查询与参考体积网格相匹配的三维坐标网格，以获得预测的形状重建结果。随后，我们计算该结果相对于参考体积的Dice系数、ASSD和绝对体积误差。结果见表1 (潜变量 +位姿（扰动））。在重建的心脏结构中，左心室的误差最低。图2展示了一个形状重建示例。

4.2 带扰动初始化的仅形状潜变量优化

我们通过一项消融实验评估了位姿优化对重建性能的贡献。为此，我们重复了先前的实验，但在优化过程中固定视角姿态参数，仅优化潜在编码。与联合优化方法相比，这导致重建误差增大，尤其是左心房，其平均体积误差从 6.40 mL 增至 14.16 mL。本实验的结果见表 1 (仅潜变量（扰动））。表面距离误差的热图可视化见图 3，表明

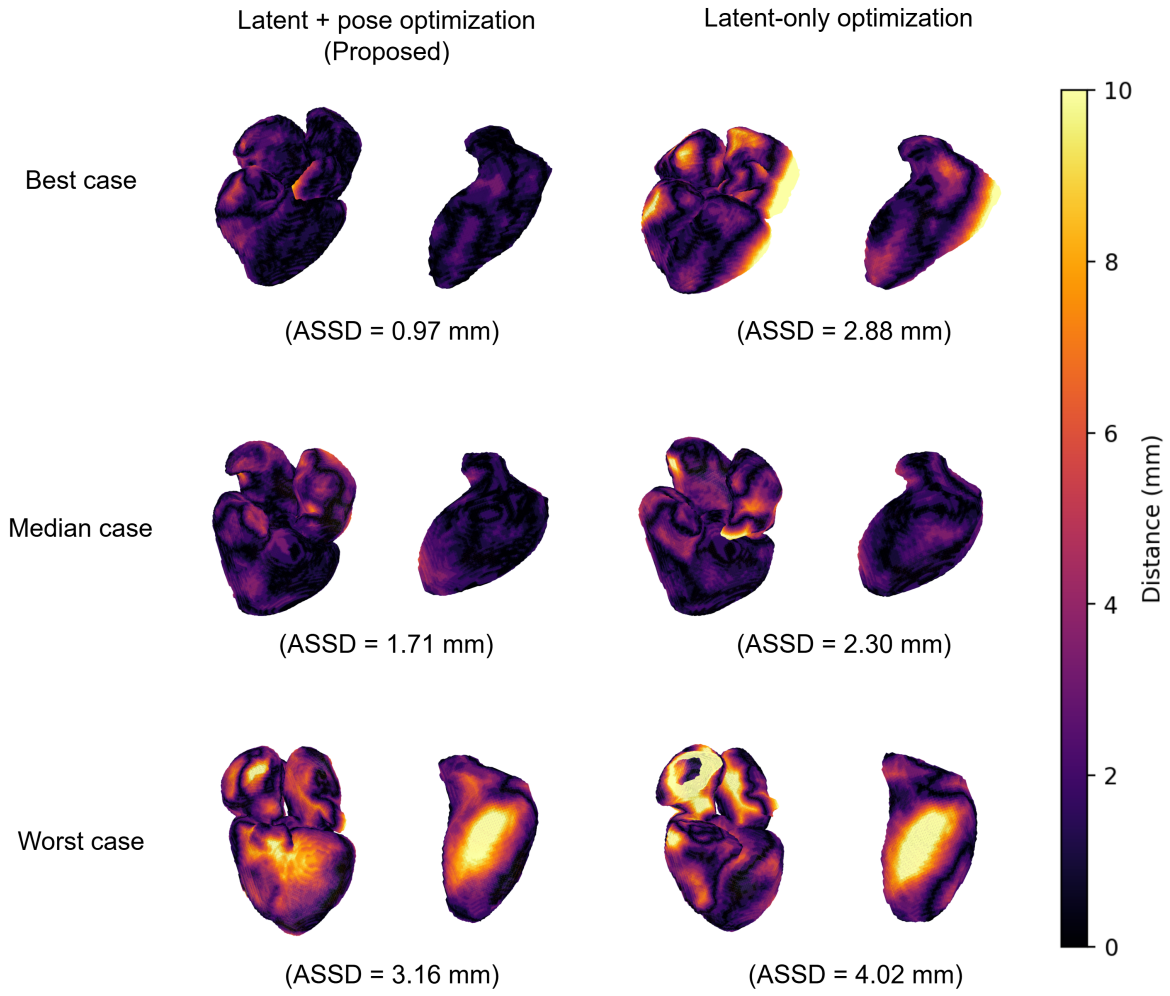

图3：重建的全心脏和左心室形状的表面距离误差热图可视化。误差通过比较重建形状与参考CTA分割计算得出。在这项对两种实验的比较中，根据所提方法的平均对称表面距离（ASSD）确定病例（左）。

仅优化形状潜变量会导致更大的误差。

4.3 上限：采用理想初始化的仅形状潜变量优化

为确定当前模型可实现的重建精度上限，我们模拟了一种理想化条件：使用未扰动的标志点获取视图，并将其姿态初始化为真实（理想）值。在此情形下，仅优化潜代码。如表1 (仅潜变量（理想姿态）)所示，这使Dice分数最高、误差最低。

4.4 与Simpson双平面法的比较

我们将所提方法与当前用于左心房和左心室容积估算的标准方法——Simpson双平面法——进行比较，该方法仅使用A2C和A4C视图。为进行公平比较，我们在测试时优化中仅使用这两个视图运行所提方法。我们在A2C和A4C掩膜中，沿自动确定的长轴（从二尖瓣平面中点到心尖）采样20条等间距的弦，得到直径 $\{d_{\mathrm{A2C},k}\}$ 和 $\{d_{\mathrm{A4C},k}\}$，据此计算Simpson双平面容积。容积采用圆盘法估算，$V = \sum_{k=1}^{N} \frac{\pi}{4} d_{\mathrm{A2C},k}\, d_{\mathrm{A4C},k}\, \Delta l$，其中 Δl 为长轴方向的步长（换算为mL）。

本实验的结果列于表 1，（潜变量 + 姿态（*A2C* + *A4C*），以及 辛普森（*A2C*+ *A4C*），分别）。这些结果表明，我们提出的模型显著提高了容积

相较于辛普森法则，该方法的估计结果降低了左心室和左心房的平均绝对体积误差。

5 讨论与结论

本研究表明，以基于CT的多类别形状先验为条件的神经隐式函数，能够根据四个模拟心尖位二维经胸超声心动图视图的切片，可靠地重建完整的三维心脏解剖结构。在推理时联合优化每个形状的潜在向量以及每个模拟经胸超声心动图平面的刚性位姿参数后，该网络将左心室容积误差降至平均5%以下，优于当前左心室容积定量的标准方法——Simpson双平面法。

当重建仅使用 A2C 和 A4C 切面时，性能依然稳健；在使用相同两个切面的情况下，表现优于辛普森法则。潜变量优化实验（第 4.2 节）进一步表明，对平面方向的不准确假设是误差的主要来源，而所提出的位姿优化策略能够减轻这一问题。不过，仍存在一些残余位姿误差。理想位姿实验（第4.3 节）表明，可以考虑改进算法，例如采用更强的正则化或交替优化方案。

此外，所有实验都依赖于根据计算机断层血管造影分割结果生成的平面；该方法在真实世界超声心动图扫描中的表现仍有待验证。当前方法假设平面的切面分类、时间对齐和分割均为最优，但这些自动化步骤都可能引入额外误差和不确定性，而本文未对此加以探讨。尤其是二维经胸超声心动图中的自动分割仍具挑战性，且目前应用最广泛的基准和方法大多聚焦于左心结构，例如左心室（在较小程度上也包括左心房） [12, 13]。标准心尖切面通常无法清晰显示右心，而右心室重点采集 [14], 则有助于改善这一问题，但在常规经胸超声心动图检查中并不常见。

最后，在所有实验中，我们将 A4C 切面固定在其真实姿态上，从而避免了全局漂移，并使重叠度指标能够直接与参考体积进行计算。虽然这一选择提高了实验的可解释性，但由于提供了一个完全对齐的切面，也在一定程度上降低了实验的真实性。

总之，我们提出了一种新颖的方法，用于从模拟二维经胸超声心动图切面的心脏稀疏二维分割结果中进行三维心脏形状重建。为此，我们采用了神经隐式函数，从心脏CT分割结果中学习心脏的形状先验。此外，我们将切面位姿优化整合到测试时优化框架中，进一步提升了重建质量。所提出的隐式重建方法为基于常规采集的二维经胸超声心动图改进三维心腔分析提供了一条有前景的途径，有望实现对心腔解剖结构和功能更准确、更可靠的评估。

6 致谢

本研究得到 Pie Medical Imaging BV 和 Esaote SpA 的资助。

参考文献

[1] Kircher, B., Abbott, J. A., Pau, S., Gould, R. G., Himelman, R. B., Higgins, C. B., Lipton, M. J., 和 Schiller, N. B.，“通过双平面二维超声心动图测定左心房容积：使用电影计算机断层扫描进行验证”，《美国心脏杂志》**121**(3), 864–871 (1991).[2] Lang, R. M., Badano, L. P., Mor-Avi, V., Afilalo, J., Armstrong, A., Ernande, L., Flachskampf, F. A., Foster, E., Goldstein, S. A., Kuznetsova, T. 等，“成人超声心动图心腔定量建议：美国超声心动图学会和欧洲心血管影像学会更新”，《欧洲心脏杂志：心血管影像》**16**(3), 233–271 (2015).[3] Kim, W.-J. C., Beqiri, A., Lewandowski, A. J., Puyol-Anton, E., Markham, D. C., King, A. P., Leeson, P., 和 Lamata, P.，“超越辛普森法则：考虑方向和椭圆度假设”，《超声医学与生物学》**48**(12), 2476–2485 (2022).[4] Freitas, J., Gomes-Fonseca, J., Tonelli, A. C., Correia-Pinto, J., Fonseca, J. C., 和 Queir´os, S.，“聚焦心脏超声中的自动多视图姿态估计”，《医学图像分析》**94**, 103146 (2024)。

[5] Laumer, F., Rubi, L., Matter, M. A., Buoso, S., Fringeli, G., Mach, F., Ruschitzka, F., Buhmann, J. M., 和 Matter, C. M.，“用于临床应用的二维超声心动图视频到三维心脏形状重建”，《医学图像分析》**101**, 103434 (2025).[6] Chen, Z., Chen, J., Zhuo, W., Xue, W., 和 Ni, D.，“从稀疏、姿态无关的二维超声心动图切片重建三维心脏”，*arXiv* 预印本 *arXiv:2507.02411*(2025).[7] Ravikumar, N., Gooya, A., C¸imen, S., Frangi, A. F., 和 Taylor, Z. A.，“使用 Student t 混合模型对统计形状模型中的点集进行组间相似性配准”，《医学图像分析》**44**, 156–176 (2018).[8] Kirkpatrick, J., Pascanu, R., Rabinowitz, N., Veness, J., Desjardins, G., Rusu, A. A., Milan, K., Quan, J., Ramalho, T., Grabska-Barwinska, A. 等，“克服神经网络中的灾难性遗忘”，美国国家科学院院刊**114**(13), 3521–3526 (2017).[9] Amiranashvili, T., L¨udke, D., Li, H. B., Zachow, S., 和 Menze, B. H.，“利用神经隐式函数从稀疏数据中学习连续形状先验”，《医学图像分析》**94**, 103099 (2024).[10] Rinkel, L. A., Guglielmi, V., Beemsterboer, C. F., Groeneveld, N.-S., Lob´e, N. H., Boekholdt, S. M., Bouma, B. J., Muller, F. F., Beenen, L. F., Marquering, H. A. 等，“缺血性卒中急性期心电门控心脏 CT 与经胸超声心动图的诊断检出率比较”，《神经病学》**99**(14), e1456–e1464 (2022).[11] Bruns, S., Wolterink, J. M., van den Boogert, T. P., Runge, J. H., Bouma, B. J., Henriques, J. P., Baan, J., Viergever, M. A., Planken, R. N., 和 I˘sgum, I.，“基于深度学习的四维增强心脏 CT 全心分割”，《生物学与医学中的计算机》**142** (3 2022).[12] Leclerc, S., Smistad, E., Pedrosa, J., Østvik, A., Cervenansky, F., Espinosa, F., Espeland, T., Berg, E. A. R., Jodoin, P.-M., Grenier, T. 等，“利用开放的大规模数据集进行二维超声心动图深度学习分割”，《*IEEE*医学影像汇刊》**38**(9), 2198–2210 (2019).[13] Ouyang, D., He, B., Ghorbani, A., Yuan, N., Ebinger, J., Langlotz, C. P., Heidenreich, P. A., Harrington, R. A., Liang, D. H., Ashley, E. A. 等，“基于视频的人工智能用于心脏功能的逐搏评估”，《自然》**580**(7802), 252–256 (2020).[14] Mukherjee, M., Rudski, L. G., Addetia, K., Afilalo, J., D’Alto, M., Freed, B. H., Friend, L. B., Gargani, L., Grapsa, J., Hassoun, P. M. 等，“成人右心超声心动图评估指南及肺动脉高压的特殊考量：美国超声心动图学会建议”，《美国超声心动图学会杂志》**38**(3), 141–186 (2025)。